

INTERVENÇÕES FISIOTERAPÊUTICAS UTILIZADAS NA REGRESSÃO E DIMINUIÇÃO DA SINTOMATOLOGIA DA HÉRNIA DISCAL LOMBAR: uma revisão da literatura.

PHYSIOTHERAPEUTIC INTERVENTIONS USED IN THE REGRESSION AND DECREASE OF THE SYMPTOMATOLOGY OF LUMBAR DISCAL HERNIA: a literature review

Deyse Kelly Golo de Jesus¹
Veronica Jocasta Casarotto²

RESUMO

As degenerações do disco intervertebral são um dos distúrbios degenerativos mais prevalentes na saúde pública mundial. Com o decorrer do tempo o tratamento da hérnia discal evoluiu das ressecções transdurais para a abordagem conservadora. O manejo conservador envolve mudança no estilo de vida, terapia medicamentosa e fisioterapia. Os programas de fisioterapia são primariamente voltados para a redução do quadro algico, restauração de déficits funcionais e neurológicos, aumento da funcionalidade e a qualidade de vida, sendo em âmbito geral, traçados três objetivos para o tratamento: proporcionar analgesia, aumentar capacidade funcional e retardar a progressão da doença. Evidenciar, por meio de estudos, as principais intervenções fisioterapêuticas utilizadas no tratamento da hérnia de disco. Trata-se de uma revisão da literatura realizada entre os meses de janeiro e setembro de 2019 utilizando as bases de dados *online* PeDro, SciELO, LILACS e Pub Med, relatando a intervenção conservadora utilizada no tratamento da hérnia discal. A intervenção por descompressão espinhal é comumente utilizada no tratamento da herniação lombar, no entanto apresenta viés em seus resultados, mostrando a necessidade de combinação de técnicas fisioterapêuticas no tratamento da hérnia discal lombar, como a eletrofototerapia, a liberação miofascial e o fortalecimento muscular.

Palavras-chave: Degenerações Discais; Tratamento Fisioterapêutico; Fatores de Risco; Incapacidade.

ABSTRACT

Intervertebral disc degeneration is one of the most prevalent degenerative disorders in public health worldwide. Over time, the treatment of disc herniation evolved from transdural resections to the conservative approach. Conservative management involves lifestyle changes, drug therapy and physical therapy. Physical therapy programs are primarily aimed at reducing pain, restoring functional and neurological deficits, increasing functionality and quality of life. In general, three goals are set for treatment: providing analgesia, increasing functional capacity and delaying the progression of the disease. Objective: To show, through studies, the main physical therapy interventions used in the treatment of herniated disc. Method: This is a literature review conducted between January and September 2019 using online databases PeDro, SciELO, LILACS and PubMed, reporting the conservative intervention used to treat disc herniation. Conclusion: Spinal decompression intervention is commonly used in the treatment of lumbar herniation, however it presents bias in its results,

¹Acadêmica do curso de Fisioterapia da Faculdade do Vale do Juruena – AJES. Juína, Mato Grosso. E-mail: deysekgj@gmail.com.

²Fisioterapeuta, Coordenadora e Professora Mestra do Curso de Fisioterapia da Faculdade do Vale do Juruena – AJES. Juína, Mato Grosso. E-mail: veronica_casarotto@hotmail.com.

showing the need to combine physiotherapeutic techniques in the treatment of lumbar disc herniation, such as electrophotherapy, myofascial release and muscle strengthening.

Keynords: *Disc Degenerations; Physiotherapeutic treatment; Risk factors; Inability.*

INTRODUÇÃO

As degenerações do disco intervertebral são um dos distúrbios degenerativos mais prevalentes na saúde pública mundial. Segundo o Instituto Brasileiro de Geografia e Estatística – IBGE, (2018), a hérnia de disco atinge cerca de 5,4 milhões de brasileiros. Fernandes e Maciel descreveram que em 2011, no Brasil, os quadros álgicos lombares haviam se tornado a 1ª causa de pagamento de auxílio-doença e a 3ª causa de aposentadoria por invalidez, gerando severas repercussões negativas sobre a economia e qualidade de vida dos brasileiros.

A hérnia discal é caracterizada pelo deslocamento do núcleo pulposo através do ânulo fibroso, na maioria das vezes em sua região póstero lateral. (VIALLE *et al.*, 2010). A herniação da coluna vertebral é mais frequentemente diagnosticada na região lombar, sobretudo em níveis de L4-L5 e L5-S1 (SCHOENFELD; WEINER, 2010).

Seu surgimento inicia-se com fissuras no anel fibroso, por onde há um deslocamento do núcleo pulposo através de sua membrana externa, infiltrando as raízes nervosas espinhais de diferentes formas e graus. Nesse processo, pode haver desde o abaulamento do disco, até o rompimento da parede discal com extravasamento do conteúdo nuclear para o canal medular, sendo respectivamente a protrusão e extrusão com sequestro. Estes eventos podem se localizar em quatro zonas do disco - central, póstero lateral, foraminal ou extraforaminal - e, dessa forma, provocar apresentações clínicas distintas. Os danos às raízes nervosas podem suceder através da compressão mecânica direta, ou através da irritação nervosa pela ação de mediadores inflamatórios liberados durante este processo (VIALLE *et al.*, 2010).

Os sintomas observados na herniação discal lombar (HDL) sintomática incluem dor lombar, no quadril, virilha, joelho e os dedos dos pés. Conforme o nível vertebral afetado e do volume de material herniado, poderá haver compressão e irritação das raízes lombares, as chamadas radiculopatia lombossacral ocasionando parestesia, fraqueza muscular e incontinência, sendo esta última presente em casos raros (RAJAGOPAL MARSHALL, 2014). Também pode ser observada a limitação da flexão anterior da coluna lombar, disfunção na marcha e espasmo unilateral dos músculos paravertebrais (SCHOENFELD; WEINER, 2010), tal sintomatologia está possivelmente associada à disfunção de músculos transversos abdominal, assoalho pélvico, diafragma e multifídeos (STIEGLITZ; VINSON; HAMPTON, 2016) por conta da decadência de força muscular e alterações nos mecanismos neuromusculares, que afetam a estabilidade de tronco e a eficiência dos movimentos (MIYAMOTO *et al.*, 2013).

Além das doenças articulares degenerativas e o processo natural de envelhecimento, são fatores de risco relatados para a causalidade da HDL: gênero, peso, genética, atividade laborativa, tabagismo, estilo de vida sedentário, condições psicossociais e socioeconômicas (POURAHMADI *et al.*, 2016). Dessa forma, estudos demonstram que a etiologia da HDL está relacionada à uma combinação de meios mecânicos e biológicos (STEFANAKIS, 2014).

Dentre todos os exames específicos utilizados para o diagnóstico da HDL estão a Tomografia Computadorizada (TC), Ressonância Magnética (RM) e eletroneuromiografia. Atualmente, a RM é o método diagnóstico mais confiável e seguro, no que diz respeito ao que diz respeito à avaliação global da coluna vertebral e seus componentes (LURIE *et al.*, 2008).

O tratamento da HDL evoluiu das ressecções transdurais para a abordagem convencional (VIALLE *et al.*, 2010), que atualmente é a escolha de primeira linha de tratamento, reservando o tratamento cirúrgico para condições urgentes ou casos refratários ao tratamento não-cirúrgico (PEUL, 2007). Atualmente, o tratamento não-cirúrgico apresenta os

melhores resultados em cerca de 80 a 90% dos indivíduos, devendo obedecer a uma conduta terapêutica mínima de 4 a 6 semanas, para que só então a conduta cirúrgica seja proposta (ORTIZ, 2000).

De acordo com o 1º Consenso Brasileiro sobre Lombalgia e Lombociatalgias (CECIN, 2000), a cirurgia para casos de hérnia discal está indicada apenas nas seguintes situações: 1) Emergencial: síndrome de cauda equina; 2) Presença de déficit neurológico grave agudo, com ou sem dor; 3) Lombociatalgia hiperálgica que não possui evolução do quadro em 3 semanas ou as de menor intensidade que não melhoram após 90 dias de tratamento conservador, e 4) Crises recidivantes de lombociatalgia, com intensidade e frequência cada vez maiores, com incapacidade para o trabalho.

Para tanto, o manejo não-cirúrgico envolve mudança no estilo de vida, terapia medicamentosa (anti-inflamatórios esteróides e não-esteróides) e fisioterapia (WEINSTEIN, 2006). Os programas de fisioterapia são primariamente voltados para a redução do quadro álgico, restauração de déficits funcionais e neurológicos, melhora da funcionalidade e a qualidade de vida. A eletroterapia, tração, terapia manual, cinesioterapia, bandagens, órteses, acupuntura, abordagem McKenzie, neuroreflexoterapia, Pilates, *yoga* e *tai-chi* são alternativas de abordagens fisioterapêuticas para o tratamento da HDL (YILDIRIM, 2014).

Com isto, o objetivo deste artigo é evidenciar intervenções fisioterapêuticas utilizadas no tratamento da hérnia de disco e na redução de sua sintomatologia.

METODOLOGIA

Trata-se de um estudo que foi realizado por meio de levantamento bibliográfico qualitativo, descritivo e exploratório entre os meses de Janeiro e Setembro de 2019, constituindo uma revisão da literatura. Para tal, foram utilizadas as bases de dados PeDro, ScIELO, LILACS e Pub Med e empregados para a busca dos artigos os seguintes descritores DeCS (Descritores em Ciências da Saúde): “Hérnia de Disco”, “Tratamento Conservador” e “Fisioterapia” e os respectivos MeSH (Medical Subject Headings): “Herniated Disc” “Conservative Treatment” and “Physiotherapy”.

Foi definido como critérios de inclusão artigos na íntegra que retratassem intervenções terapêuticas para a reabsorção da hérnia discal e redução de sua sintomatologia, nos idiomas português, inglês e espanhol. Foram excluídas teses, dissertações, revisões da literatura e artigos indexados nos referidos bancos de dados com mais de cinco anos de publicação.

A partir da pesquisa nas ferramentas de buscas *online*, foram obtidos 08 (oito) estudos na base de dados PeDro, 127 (cento e vinte e sete) artigos na base Pub Med, 20 (vinte) artigos na base Lilacs e nenhum na base SCIELO. Desta forma, as pesquisas somaram 156 títulos, destes, 138 potenciais textos completos foram selecionados após a triagem inicial pelo título e resumo, nestes estudos foram aplicados os critérios de exclusão citados anteriormente, restando 03 (três) artigos aptos para o presente estudo (Figura 01).

Após a delimitação dos estudos a serem analisados, foram realizadas a leitura, a organização do material (Figura 02) e a sistematização dos artigos em categorias.

Figura 01 – Fluxograma da pesquisa sistemática da literatura.

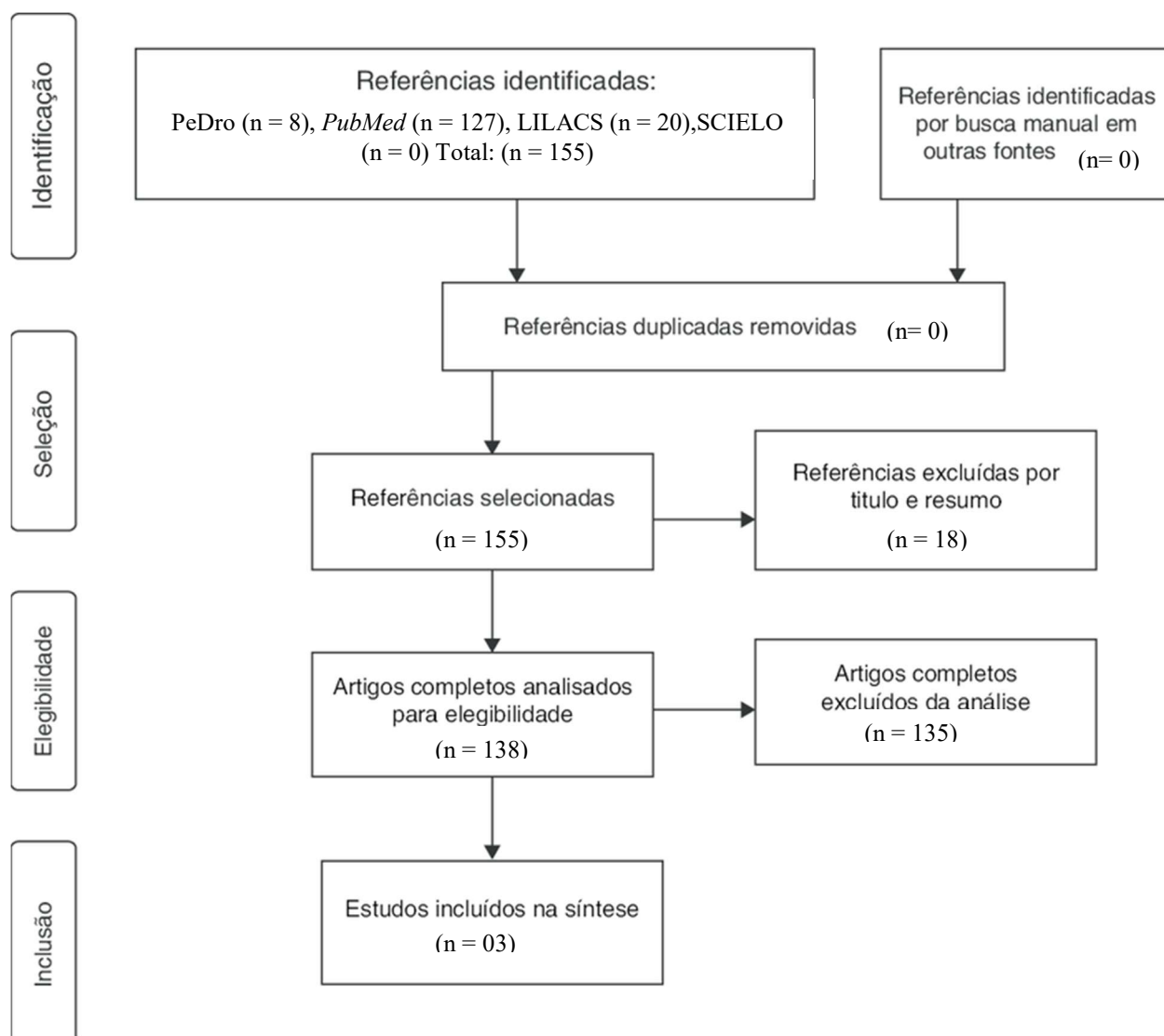


Figura 02 – Tabela com os artigos encontrados na pesquisa sistemática da literatura.

Título	Autor	Objetivo	Metodologia e tamanho da amostra	Intervenção	Resultados
Hérnia de disco lombar: regressão espontânea. ARTIGO 1	ALTUN, I.; KASIM, Z. Y. 2017	Avaliar e apresentar resultados clínicos com tratamento conservador de hérnia discal em pacientes que sofrem de dor lombar e ciática.	Coorte retrospectiva	Anti-inflamatórios não esteróides e relaxantes musculares foram administrados na forma de comprimidos (2x dia) e géis (1x dia) durante 4 a 10 semanas. Em 5 pacientes hospitalizados foi introduzido tramadol intravenoso (100 mg, 2x ao dia) e cloridrato de petidina (50 mg, 2x dia).	Todos os pacientes relataram melhora para o retorno efetivo de suas atividades de vida diária com um tempo médio de tratamento de 13,6 ± 5,4 meses.
Efeitos da terapia de tração segmentar sobre hérnia de disco lombar em pacientes com dor lombar medida por ressonância: um ensaio clínico de braço único. ARTIGO 2	KARIMI, N.; AKBEROV, P.; RAHNAMA 2016.	Avaliar se a tração segmentar terapêutica é benéfica em pacientes com hérnia discal com sintomatologia aguda.	Ensino clínico.	Tração lombar segmentar por 15 sessões (3 semanas, 5 dias por semana) usando SpineMed Decompres System, S200BC com a terapia convencional. A fisioterapia convencional consistiu em 10 minutos de compressa quente, 15 minutos de TENS (75 µs, 85 Hz) e 8 minutos de ultrassom contínuo (1 MHz, 1,5W / cm ²) nas áreas paravertebrais lombares.	Os benefícios propostos incluíram redução do tamanho da hérnia, dor e melhora na ADM de flexão lombar.
Regressão da hérnia de disco lombar por fisioterapia. A terapia de descompressão medular não cirúrgica faz diferença? Estudo controlado randomizado, duplo-cego. ARTIGO 3	DEMIREL, A.; YORUBULUT, M.; ERGUN, N. 2017	Determinar se a terapia de descompressão vertebral não-cirúrgica foi ou não efetiva na reabsorção de herniação e aumento da altura do disco.	Ensaio clínico randomizado. 20 indivíduos de 25-65 anos, diagnosticados com herniação do Núcleo pulposo lombar.	Ambos os grupos receberam eletroterapia (Ultrassom e TENS), massagem de fricção profunda e exercícios de estabilização por quinze sessões. O Grupo de intervenção recebeu, além destes, tração para a descompressão espinal em 18 ciclos de tração com duração de 28 minutos.	Este estudo mostrou que pacientes com hérnia discal que receberam fisioterapia tiveram um efeito positivo na redução do tamanho da herniação, mas não houve superioridade entre os grupos em relação à dor e restauração funcional.

RESULTADOS

O Artigo 01 retrata um coorte retrospectivo realizado nos departamentos de neurocirurgia dos hospitais da cidade de Kahramanmaraş. Sua amostra foi colhida entre os anos 2010 e 2015, e composta por 23 pacientes diagnosticados como hérnia discal lombar com queixa de lombalgia e ciática irradiada para uma ou ambas as extremidades inferiores, destes, 01 paciente apresentava hérnia discal no nível de L3-L4, 13 pacientes apresentavam no nível de L4-L5 e 09 pacientes apresentavam hérnia de disco no nível de L5-S1.

O artigo adotou como critérios de inclusão idade ≥ 18 anos, dor irradiante e / ou paresia abaixo do nível do joelho e hérnia discal lombar evidenciada por ressonância magnética. Foram excluídos do estudo pacientes com histórico de osteoporose, imunossupressão, uso crônico de corticosteroide, uso de drogas intravenosas, febre de origem desconhecida, histórico de câncer, perda de peso ou sintomas progressivos / incapacitantes, associados a déficits neurológicos focais. O exame físico antecedendo a intervenção foi composto por avaliação completa da pelve e dos membros inferiores, investigando a sensibilidade, força e reflexos nervosos.

A intervenção compreendeu medicamentos anti-inflamatórios não esteróides e relaxante muscular administrados na forma de comprimidos durante duas vezes ao dia, e pomadas tópicas administradas uma vez ao dia, por um período de 04 dias à 10 semanas. Para 05 pacientes hospitalizados houve o acréscimo de tramadol intravenoso (100 mg, duas vezes ao dia) e cloridrato de petidina (50 mg, duas vezes ao dia) devido ao quadro algico intenso. Também fez parte do tratamento a orientação médica fornecida pelo neurocirurgião, para que os pacientes mantivessem-se o mais ativo possível e retomassem as atividades diárias, se possível.

O tratamento teve duração média de $13,6 \pm 5,4$ meses. Todos os pacientes relataram ter benefícios substanciais com o tratamento medicamentoso, com melhora evidenciada na clínica com redução da sintomatologia e nos exames radiológicos com a regreção da hérnia. As principais limitações do estudo incluíram o tamanho pequeno da amostra, a falta de um grupo controle e os dados derivados da experiência de uma única instituição.

O Artigo 02 trata-se de um ensaio clínico com 15 pacientes recrutados no departamento de fisioterapia da Clínica Memorial Tusi, Baku, Azerbaijão, diagnosticados com hérnia discal lombar, sendo 07 homens e 08 mulheres, com média de idade, peso e altura de $37,93 \pm 8,55$ anos, $76,53 \pm 15,7$ Kg e $169,53 \pm 7,74$ cm, respectivamente.

Os critérios de inclusão utilizados foram: intensidade mínima de dor de 03 em 10 na escala visual analógica (EVA); dor irradiada em uma ou duas extremidades inferiores e RM evidenciando fragmento de núcleo pulposo em lombar maior de 04 mm. Os critérios de exclusão consistiram em: história de cirurgia da coluna vertebral no último ano; deformidade ou defeitos da coluna vertebral; fratura vertebral; doenças inflamatórias sistêmicas e gravidez.

Para o conhecimento dos dados clínicos foi utilizada a EVA para a mensuração da dor, o teste de Schober para avaliar a Amplitude de Movimento (ADM) de flexão lombar e o teste de Elevação da Perna Reta para avaliar a resistência muscular extensora das costas.

Foi aplicado dois tipos de intervenção, fisioterapia convencional e terapia de descompressão espinhal com tração segmentar. A fisioterapia convencional consistiu em 10 minutos de termoterapia com compressa quente, 15 minutos de TENS (75 μ s, 85 Hz) e 08 minutos de ultrassom contínuo (1 MHz, 1,5W / cm²) nas áreas da musculatura dos paravertebrais lombares. A terapia de tração segmentar foi realizada por 30 minutos utilizando o Sistema de Descompressão SpineMed, S200BC (British Columbia, Canadá). Os pacientes estavam posicionados em decúbito dorsal na mesa de tração, enquanto as pernas eram flexionadas com um apoio sob os joelhos. A tração foi aplicada por 60 segundos com 30 segundos de descanso. Com base nos feedbacks dos pacientes, o terapeuta adicionou ou

removeu até 2,5 kg de carga extra em cada sessão. A tração lombar segmentar foi aplicada por 15 sessões sendo 05 dias por semana, durante 03 semanas.

Os resultados do presente estudo demonstraram que a terapia de tração segmentar em conjunto com a intervenção fisioterápica diminuiu o quadro álgico, reduziu o tamanho da massa da hérnia evidenciado por RM (nível de L4-L5 média = 1,91 mm, $p = 0,027$) (nível de L5-S1 média = 1,82 mm, $p = 0,01$), e aumentou a ADM de flexão lombar ($p = 0,025$).

O Artigo 03 trata-se de um ensaio clínico composto por 20 pacientes com diagnóstico de hérnia discal, sendo 10 homens e 10 mulheres. Tais foram alocados em dois grupos: grupo controle (GC) e grupo de estudo (GE) ambos com aleatorização e cegamento. As informações clínicas colhidas dos pacientes foram o Índice de Massa Corporal (IMC) e a idade média de 24,6 2,5 kg/m² e 26,7 3,9 kg/m² para GC e GE, respectivamente, e a idade média foi de 41,3 e 50,1 anos.

Na RM foi demonstrado que os níveis mais comuns de herniação nos grupos foram L4-L5 e L5-S1, sendo que alguns pacientes apresentaram hérnias em mais de um nível, demonstro também que não houve presença de lesão em níveis de L1-L2. Foi visto, também, que não houve hérnia de disco extrusa do tipo sequestrada e transligamentar. Os pacientes foram avaliados com o Teste de Elevação da Perna Reta e Índice de Deficiência de Oswestry e a EVA.

As intervenções foram compostas por eletrofototermoterapia, abordagem miofascial e fortalecimento muscular. As modalidades de eletrofototermoterapia consistiram de 20 minutos de aplicação de compressa quente, 05 minutos de Ultrassonografia (1,5 W / cm²) e 20 minutos de Corrente de Estimulação Elétrica Transcutânea (TENS). A abordagem miofascial profunda foi aplicada na musculatura dos eretores da coluna lombar, piriforme, tensor da fáscia lata, glúteo médio e glúteo máximo. Os exercícios de fortalecimento da musculatura estabilizadora da coluna vertebral foram aplicados durante 05 sessões de terapia e os pacientes foram acompanhados por até três meses, de acordo com a condição dos participantes, os programas foram revisados a cada duas semanas, quando necessário.

Ambos os grupos, estudo e controle, receberam as modalidades associadas. Para o GC, foi aplicado além disso, a terapia de decompressão espinal durante as primeiras 10 sessões de terapia. Foram realizados 18 ciclos de tração com duração de 28 minutos. Para a primeira aplicação, a força de tração foi determinada em 05 libras a menos da metade do peso do paciente. Na segunda aplicação, a força de tração foi determinada em metade do peso do paciente. Para a terceira e outras aplicações, a força de tração foi determinada em 05 libras a mais do que a metade do peso do paciente. Todas as intervenções foram aplicadas pelo mesmo fisioterapeuta.

A análise intra-grupo mostrou que não houve mudança na altura do disco antes e após o tratamento dos grupos (GC $p = 0,65$, GE $p = 0,15$); em termos de mudança na altura do disco, não houve diferença significativa ($p = 1970,46$); quanto a espessura de herniação, a análise intra-grupos mostrou que houve diferença significativa em favor do GE enquanto não houve diferença no GC; os níveis de dor reduziram significativamente em ambos os grupos em termos das variáveis abordadas (Elevação da Perna Reta e Índice de Deficiência de Oswestry e a EVA). No entanto, as comparações não mostraram efeitos favoráveis adicionais ao uso de decompressão espinal.

DISCUSSÃO

Diferentes tipos de estratégias de tratamento têm sido sugeridas com graus variados de sucesso na intervenção da hérnia discal lombar. No entanto, como afirmado anteriormente, o tratamento conservador não-invasivo é a escolha de primeira linha para a maioria dos pacientes. Chiu *et al.* (2015) citou que o mecanismo de regressão depende não apenas da intervenção, mas também de outros fatores, como o tipo da hérnia e a integridade do

ligamento longitudinal posterior, alegou ainda que a hérnia sequestrada possui altas probabilidades de regressão, assim como, há maior déficit no tratamento em que o ligamento longitudinal posterior estiver rompido.

Unlu e colaboradores relataram em 2008 que a absorção da hérnia pode ser parcialmente atribuída ao uso de ultrassom terapêutico contínuo. Eles afirmaram que as aplicações nos lados esquerdo e direito da região lombar produzem efeitos térmicos, mecânicos e biológicos que podem reduzir a inflamação do disco intervertebral e auxiliar em sua absorção, acelerando assim, o processo de cicatrização. Já a TENS, foi citada por Ahmed *et al.*, (2010) por colaborar na redução do processo algico com o bloqueio fisiológico da condução nervosa.

Outro mecanismo intervencional sugerido é a liberação miofascial profunda da musculatura dorsal, Kamanli *et al.*, cita em 2009, que a abordagem miofascial reduz a força compressiva espasmódica na coluna vertebral lombar e, conseqüentemente, contribui na abertura do espaço intervertebral do disco. Romanowski; Romanowska e Grzes'kowiec (2011) mencionam, também, que a liberação miofascial produz efeitos na diminuição da dor, aumento da hiperemia local, redução da fadiga muscular e analgesia em pacientes com dor lombar crônica. Da mesma forma, o Artigo 03 evidencia que a liberação miofascial profunda obteve efeitos semelhantes no alívio da dor e na restauração funcional em comparação com a terapia descompressão espinal.

De acordo com Apfel *et al.*, (2010) em meio ao quadro clínico da hérnia discal lombar, a descompressão espinal é um método que vem sendo muito citado na literatura. Park e colaboradores relataram em 2014 que a descompressão promove a redução do estresse das fibras posteriores do anel fibroso, Kamanli *et al.*, (2009) integraliza que esta redução do estresse propicia a abertura do espaço do disco intervertebral, produzindo uma pressão negativa que faz com que a hérnia discal realize um deslizamento posterior, reduzindo o pico de estresse local no anel fibroso, a descompressão espinal também inibe o ciclo dor-espasmo e promove relaxamento. Choi, Lee e Hwangbo (2015) complementam que, por conseguinte, a pressão imposta reduz os sinais e sintomas das raízes nervosas sensibilizadas e o local inflamado.

Krause *et al.*, demonstraram em 2000 que a descompressão por tração realiza alterações fisiológicas e biomecânicas e que essas sejam responsáveis pelo aumento da mobilidade articular após a terapia de tração, resultando em melhora da ADM de flexão lombar, bem como aumento da mobilidade articular.

No entanto, a questão de eficácia da descompressão espinal com ou sem outros agentes de fisioterapia ainda não está completamente elucidada. Essa correlação foi averiguada no Artigo 03 aqui mencionado, o qual demonstra que o quadro algico diminuiu e as funções relacionadas à dor melhoraram no grupo controle, o qual não havia a descompressão por tração, o que leva a ideia de que há outro mecanismo de intervenção na melhora dos sintomas, estando análogo ao Artigo 02, que demonstra que seu principal achado foi que para o efeito da descompressão espinal ser efetivo deve haver associação a outras modalidades de tratamento da fisioterapia convencional.

Quanto ao tempo de terapia, Kamanli *et al.*, (2009) e Unlu *et al.*, (2008) observaram uma redução significativa da dor após 15 sessões de descompressão espinal.

CONSIDERAÇÕES FINAIS

Nos estudos aqui apresentados, foi visto que a intervenção por descompressão espinal é uma abordagem comumente utilizada e citada na literatura, em contrapartida, com viés em seus resultados, o que demonstra ainda mais a necessidade de combinação de técnicas fisioterapêuticas no tratamento da hérnia discal lombar, como a eletrofototermoterapia, a liberação miofascial e o fortalecimento muscular.

Ademais, o tratamento fisioterapêutico é caracterizado como a primeira linha de conduta para o tratamento de hérnia discal, apresentando resultados clínicos na redução da sintomatologia dolorosa e inflamatória, diminuição na espessura de herniação e casos de regressão em 15 semanas de tratamento.

REFERÊNCIAS

AHMED, A.R.; MAHMED, G. E. G.; AMIRA, S. E. The immediate effects of transcutaneous electrical nerve stimulation on pain intensity and H-reflex in patients with lumbosacral radiculopathy. *Egyptian Journal of Neurology, Psychiatry and Neurosurgery.*, n. 47, p. 361-366, 2010.

ALTUN, I.; KASIM, Z. Y. Lumbar herniated disc: spontaneous regression. *Asian Spine J.*, v. 30, n. 1, p. 44-50, 2017. doi : <https://doi.org/10.4184/asj.2017.11.1.71>.

APFEL, C. C.; CAKMAKKAYA, O. S.; MARTIN, W.; RICHMOND, C.; MACARIO, A.; GEORGE, E. Restoration of disk height through non-surgical spinal decompression is associated with decreased discogenic low back pain: A retrospective cohort study. *BMC Musculoskeletal Disord.*, v. 11, n. 1, 2010.

BRASIL, IBGE. Disponível em:<www.ibge.gov.br>. Acesso em: 13 de maio de 2019.

CECIN, H., **1º Consenso Brasileiro sobre Lombalgias e Lombociatalgias**. Uberaba, 2000.

CHIU, C. C.; CHUANG, T. Y.; CHANG, K. H.; WU, C. H.; LIN, P. W.; HSU, W. Y. The probability of spontaneous regression of lumbar herniated disc: A systematic review. *Clin Rehabil.*, v. 29, n. 2, p. 184-95, 2015.

CHOI, J.; LEE, S.; HWANGBO, G. Influences of spinal decompression therapy and general traction therapy on the pain, disability, and straight leg raising of patients with intervertebral disc herniation. *J Phys Ther Sci.* v. 27, n. 2, p. 481, 2015.

DEMIREL, A.; YORUBULUT, M.; ERGUN, N. Regression of lumbar disc herniation by physiotherapy. Does non-surgical spinal detherapy make a difference? Double-blind randomized controlled trialcompression therapy make a difference? Double-blind randomized controlled trial. *Journal of Back and Musculoskeletal Rehabilitation.*, v. 30, n. 5, p. 1015-1022, 2017.

FERNANDES, J. L.; MACIEL, F. J. Coluna Vertebral, Rio de Janeiro: **Elsevier Brasil**, 2011.

KAMANLI, A.; KARACA, A. G.; KAYA, A.; KOC, M.; YILDIRIM, H. Conventional physical therapy with lumbar traction; clinical evaluation and magnetic resonance imaging for lumbar disc herniation. *Bratislavske Lekarske Listy.*, v. 111, n. 10, p. 541– 544, 2009.

KARIMI, N.; AKBEROV, P.; RAHNAMA, L. Effects of segmental traction therapy on lumbar disc herniation in patients with acute low back pain measured by magnetic resonance imaging: A single arm clinical Trial. *Journal of Back and Musculoskeletal Rehabilitation.*, v. 1, p. 1–7, 2016.

KARJALAINEN K, *et al.* Light Exercise for the Spine. **Spine.**, v. 15, n. 28, p. 533- 40, 2003.
KRAUSE, M.; REFSHAUGE, K.; DESSEN, M.; BOLAND, R. Lumbar spine traction: Evaluation of effects and recommended application for treatment. **Manual Therapy.**, v. 5, n. 2, p. 72–81, 2000.

LURIE, J. D.; TOSTESON, A. N.; TOSTESON, T. D.; CARRAGEE, E.; CARRINO, J.; MIYAMOTO, G. C.; COSTA, L. O. P.; GALVANIN, T.; CABRAL, C. M. N. Efficacy of the addition of modified Pilates exercises to a minimal intervention in patients with chronic low back pain: a randomized controlled Trial. **Phys Ther.**, v. 93, n. 3, p. 310-20, 2013.

NEGRELLI, W. F. Disc Herniation: Treatments Process. **Acta Ortop Bras.**, v. 9, n. 4, 2001.

ORTIZ, J.; ABREL, A. D. Tratamento cirúrgico das hérnias discais lombares em regime ambulatoria. **Ver Bras Ortop.**, v. 14, n. 11/12, p. 115-116, 2000.

PARK, W. M.; KIM, K.; KIM, Y. H. Biomechanical analysis of twostep traction therapy in the lumbar spine. **Manual Therapy.**, v. 19, n. 6, 527–533, 2014.

PEUL, W. C.; HOUWELINGEN, V. H. C., HOUT, V. D. W. B; BRAND, R., EEKHOF, J. A.; TANS, J. T. Surgery versus prolonged conservative treatment for sciatica. **N. Engl. J. Med.**, v. 356 p. 2245-2256, 2007.

POURAHMADI, M. R.; TAGHIPOUR, M.; EBRAHIMI, T. I.; Motor control exercise for symptomatic lumbar disc herniation: protocol for a systematic review and meta-analysis. **B.M.J. Open.**, v. 6, 2016.

RAJAGOPAL, T. S.; MARSHALL R. W. Microdiscectomy. ed. European surgical orthopaedics and traumatology: the EFORT textbook. **In: Bentley G, Springer.**, p. 557–80, 2014.

ROMANOWSKI, M.; ROMANOWSKA J.; GRZES'KOWIA, M.. A compare son of the effects of deep tissue massage and therapeutic massage on chronic low back pain. **Stud Health Technol Inform.**, v. 176, p. 411-4, 2011.

SCHOENFELD, A. J.; WEINER, B. K. Treatment of lumbar disc herniation: evidence based practice. **Int. J. Gen. Med.**, v. 3, p. 209-214, 2010.

STEFANAKIS M., LUO J., POLLINTINE P., DOLAN P., ADAMS M. A. Prize winner: Mechanical influences in progressive intervertebral disc degeneration. **Spine.**, v. 39 n. 17, p. 1365–387, 2014.

STIEGLITZ, D. D.; VINSON, D. R. HAMPTON, M. D. C.; Equipment-based Pilates reduces workrelated chronic low back pain and disability: A pilot study. **J Bod Mov Therap.**, v. 20 p. 74-82, 2016.

UNLU, Z.; TASCI, S.; TARHAN, S.; PABUSCU, Y.; ISLAK S. Comparison of physical therapy modalities for acute pain in lumbar disc herniation measured by clinical evaluation and magnetic resonance imaging. **Journal of Manipulative and Physiological Therapeutics.**, v. 31, n. 3, p. 191–198, 2008.

VIALLE, L. R.; VIALLE, E. N.; HENAO, J. E. S.; GIRALDO, G. Hérnia discal lombar. **Rev. bras. ortop.**, v. 45, n. 1, p. 17-22. ISSN 0102-3616, 2010.

WEINSTEIN, J. N.; TOSTESON, T. D.; LURIE, J. D.; TOSTESON, A. N.; HANSCOM, B.; YILDIRIM, P. Tai Chi Egzersizinin Etkileri Ve Klinik Uygulamaları. **Turk Fiz Rehab Derg.**, v. 60, p. 36-42, 2014.